

Dra. Xóchitl Alemán,
Dr. Antonio Guardiola,
Dr. Javier Onofre,
Dra. Silvia Olivas

Malformación de la vena de Galeno; ¿cómo debemos estudiarla?

(Hospital Christus Muguerza, Monterrey, N.L.). Este trabajo obtuvo el primer lugar en los trabajos póster en la sección de revisión durante las actividades del XXXIX Curso Anual de Radiología e Imagen 2004.

Introducción

Llamada así por Galeno de Pérgamon, a quien se le da el crédito como iniciador en el estudio del sistema venoso profundo.

Resulta de una malformación aneurismática con un cortocircuito arteriovenoso. Esta malformación se desarrolla durante las semanas 6-11 de la gestación, resultado de la persistencia de la vena embrionaria prosencefálica de Markowski.¹

Anatómicamente la vena de Galeno está formada por la confluencia de las venas basales de Rosenthal y las cerebrales internas. Los lóbulos temporales y occipital, vermis cerebelar superior y tálamo son drenados por ella² (Figura 1).

Material y métodos

Se presentan cinco pacientes recabados en el periodo de 1986 al 2002 de los hospitales Christus Muguerza y Especialidades No. 25 IMSS. Uno de ellos resultó con un aneurisma gigante de la arteria comunicante posterior izquierda al efectuarse la angiografía por sospecha de MAV Galénica mediante ultrasonido prenatal. En los cuatro restantes se corroboró el diagnóstico mediante tomografía, resonancia y/o ultrasonido.

Abordaje diagnóstico y terapéutico

A menudo el diagnóstico se realiza durante el examen ecográfico prenatal de rutina, manifestándose como imagen, esférica, anecoica en la línea media. Al Doppler color se observa la turbulencia característica (Figura 2). El ultrasonido puede mostrar, además, anomalías del cerebro y sistema ventricular (hidrocefalia, daño isquémico), congestión cardiopulmonar, hídrops fetal, etc.³ Actualmente es posible definir la angioarquitectura de la fístula arteriovenosa con mayor detalle a través de ultrasonido Doppler color 3D, especialmente considerando las características anatómicas de la alimentación y drenaje de la malformación, así como medición volumétrica del aneurisma^{4,5} (Figura 3).

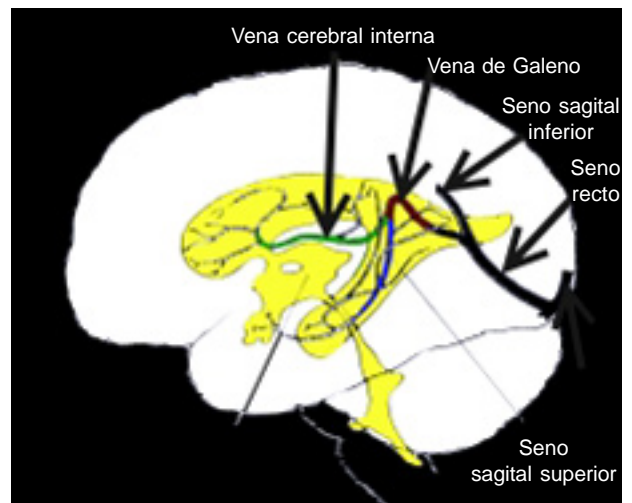


Figura 1. Anatomía: Sistema venoso profundo.

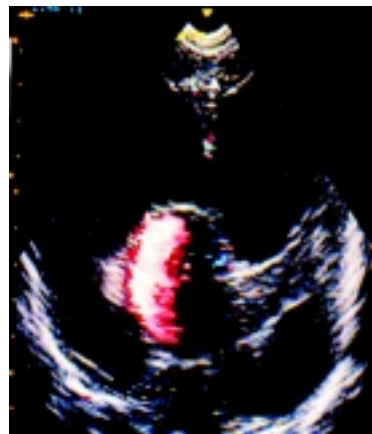


Figura 2. Ultrasonido transfontanelar mostrando lesión anecoica redondeada en línea media posterior e hidrocefalia. Al Doppler color existe turbulencia en la malformación.

La tomografía computarizada y la resonancia magnética simple y contrastadas han sido ampliamente utilizadas, principalmente para valorar el daño parenqui-

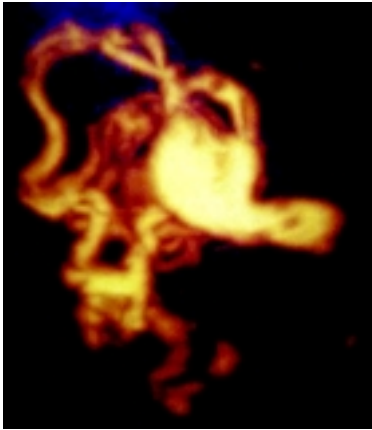


Figura 3. El componente vascular conforma una MAV de Galeno a través del ultrasonido Doppler poder 3D (Foto de J Ultrasound Med 2003; 22: 1395-8).

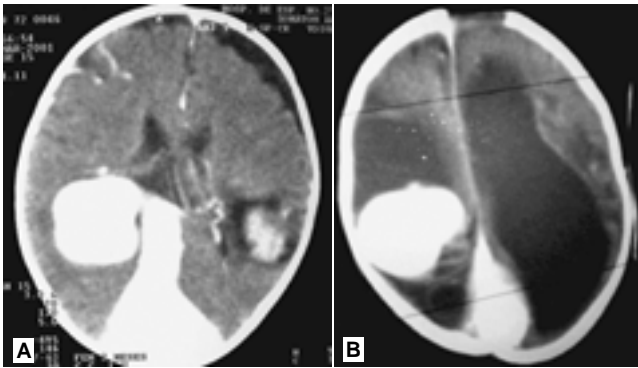


Figura 4. TC contrastada: **A)** Muestra la gran dilatación de la vena de Galeno y el drenaje al seno recto, así como hematoma parenquimatoso parietal izq. No hay dilatación ventricular. **B)** Dilatación de vena de Galeno, con drenaje al seno recto, gran dilatación del sistema ventricular y áreas de isquemia cerebral periventricular.

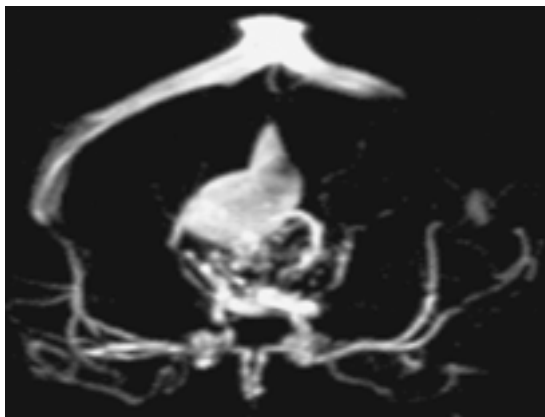


Figura 5. Una ventaja de la RM es la adquisición detallada de la arquitectura vascular relacionada con la malformación a través de la angioRM.

matoso,⁶ la RM provee detallada información anatómica de significativo valor pronóstico: tipo de malforma-

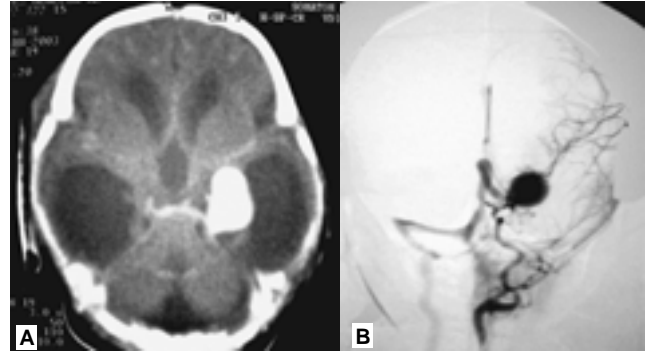


Figura 6. Al US prenatal se mostró imagen compatible con MAV de Galeno. La TC contrastada a su nacimiento identifica dilatación sacciforme en topografía del polígono de Willis; hay hidrocefalia. **A)** La angiografía digital la define como un aneurisma gigante de la arteria comunicante posterior izq. más MAV Silviana. **B)** Se manejó quirúrgicamente.

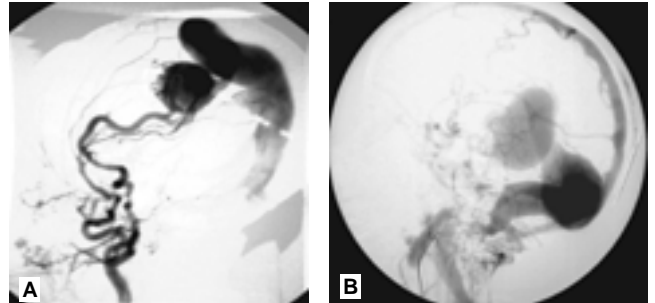


Figura 7. Angiografía digital en dos pacientes distintos. **A)** Gran MAV de Galeno drenando y dilatando el seno sagital superior; observe la alimentación de la fístula por el sistema carotídeo. **B)** Dilatación aneurismática de la vena de Galeno, con drenaje al seno recto y sagital superior. La angiografía da una detallada ilustración de la angioarquitectura. Se realizaron como parte del manejo terapéutico.

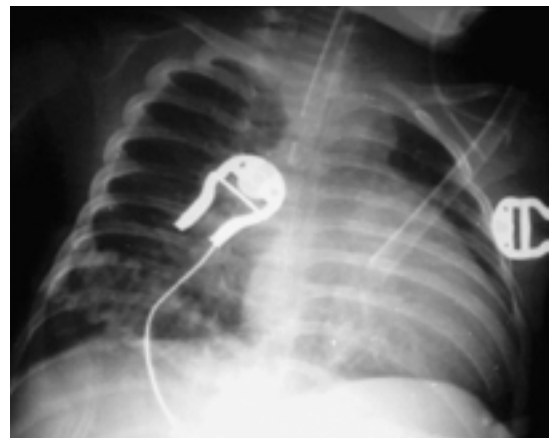


Figura 8. Este RN con MAV de Galeno inició con insuficiencia cardíaca congestiva. La Rx de tórax muestra los hallazgos típicos de fallo cardíaco por gasto elevado.

ción Galénica (coroidal vs. mural), así como de los espacios cerebroespinales. La TC ayuda a la detección de calcificaciones subcorticales^{3,2} (Figuras 4 y 5).

La angiografía con sustracción digital cerebral se continúa considerando como el estándar de oro, no sólo por su valor diagnóstico morfológico, sino porque agrega información de los componentes arterial y venoso, esencial para el planeamiento terapéutico (embolización transtorcular). Sin embargo, actualmente su justificación está en íntima relación con la decisión de efectuar el abordaje terapéutico simultáneo, ya que contamos con varias opciones no invasivas para el diagnóstico² (Figuras 6 y 7).

Comentarios y conclusión

La dilatación aneurismática de la vena de Galeno se origina por la presencia de cortocircuitos arteriove-

nosos. Es una lesión poco frecuente, la cual representa 2% de las malformaciones vasculares intracra-neales.²

El pronóstico es pobre, la presentación clínica se relaciona directamente con la severidad de la malformación arteriovenosa. Los hallazgos incluyen cambios isquémicos cerebrales, hemorragia intraparenquimatosa, efecto de masa con daño neurológico progresivo e hidrocefalia secundaria. A menudo los neonatos inician con un cuadro de insuficiencia cardiaca congestiva, que generalmente es la causa del desenlace fatal (Figura 8).

Proponemos como ruta crítica de estudio pre y posnatal al ultrasonido Doppler de poder color 3D. La TC y la RM quedan en segundo orden, para obtener información del grado de daño estructural cerebral. El tratamiento de elección es sin duda la embolización endovascular transarterial.³

Referencias

1. Raj DS, Tiznado-García. Vein of Galen malformation. *Emedicine* 2002 March 15.
2. Parker M. *Pediatric Neurosurgery*. Saunders 2002.
4. Chiang V, Berenstein A. Neonatal gale- nic arteriovenous malformation. *Neuro- surgery* 1999; 44(4).
4. Sepulveda W, Vanderheyden T. Vein of Galen malformation, prenatal evaluation with three-dimensional power Doppler angiography. *J Ultrasound Med* 2003; 22: 1395-8.
5. Ruano R, Benachi A, Aubry MC. Perina- tal three-dimensional color power Do- ppler ultrasonography of vein of Galen aneurysms. *J Ultrasound Med* 2003; 22: 1357-62.
6. Gonzalez T, Sanguino M. Malformación de la vena de Galeno a propósito de un caso. *Hospital General Universitario de Alicante* 2000; No. 20.